

Konášová, Kateřina; Drozdová, Eva; Smrčka, Václav

### **Asymetrie kostí horní končetiny u jedince z Pohanska u Břeclavi**

In: *Moravskoslezská škola doktorských studií. Seminář 2.* Měřínský, Zdeněk (editor); Klápště, Jan (editor). 1. vyd. Brno: Masarykova univerzita, 2011, pp. 66-71

ISBN 9788021056718

Stable URL (handle): <https://hdl.handle.net/11222.digilib/127719>

Access Date: 02. 12. 2024

Version: 20220831

Terms of use: Digital Library of the Faculty of Arts, Masaryk University provides access to digitized documents strictly for personal use, unless otherwise specified.

# ASYMETRIE KOSTÍ HORNÍ KONČETINY U JEDINCE Z POHANSKA U BŘECLAVI

Kateřina Konášová, Eva Drozdová, Václav Smrčka

## Abstrakt:

Kostra dospělého muže z hrobu 325 pohřebiště u kostela ze slovanské lokality Pohansko u Břeclavi vykazuje výraznou stranovou asymetrii kostí horní končetiny, která se distálně nezmenšuje. Na skeletu nebyly objeveny žádné další známky patologického procesu, které by mohly být příčinou tak výrazné asymetrie. Asymetrie se u měřitelných rozměrů pohybuje od 50 do 95 %. Příčinou asymetrie je s velkou pravděpodobností poranění plexus brachialis, vyloučit však nemůžeme ani syndrom horní hrudní apertury nebo nestabilitu ramenního kloubu. K události, která měla za následek takto výraznou asymetrii, pravděpodobně došlo ještě před ukončením růstu jedince, ten se na omezenou pohyblivost pravděpodobně adaptoval zvýšeným používáním levé končetiny a chrupu.

## Klíčová slova:

**paleopatologie – slovanská populace – plexus brachialis – atrofie – paralýza**

## Abstract:

**Asymmetry of the upper-extremity bones of a male from Pohansko, near Břeclav**

An adult male skeleton from grave 325, from the burial ground by the church of the Slavonic site of Pohansko, near Břeclav exhibits a marked bilateral asymmetry of the upper extremities that does not diminish distally. The skeleton does not present any other obvious indicators of skeletal pathology or trauma that might have led to this abnormality. In terms of measurable proportions, the asymmetry varies between 50 % and 95 %. It is highly probable the aetiology of the asymmetry involved an injury to the plexus brachialis, although thoracic outlet syndrome or shoulder instability cannot be ruled out. The distinct asymmetry indicates that the injury to the brachial plexus occurred before the skeletal maturity of the individual, who probably adapted to the restricted mobility by using the left arm and his teeth for manipulative tasks.

## Key words:

**paleopathology – Slavonic population – plexus brachialis – atrophy – paralysis**

## Úvod

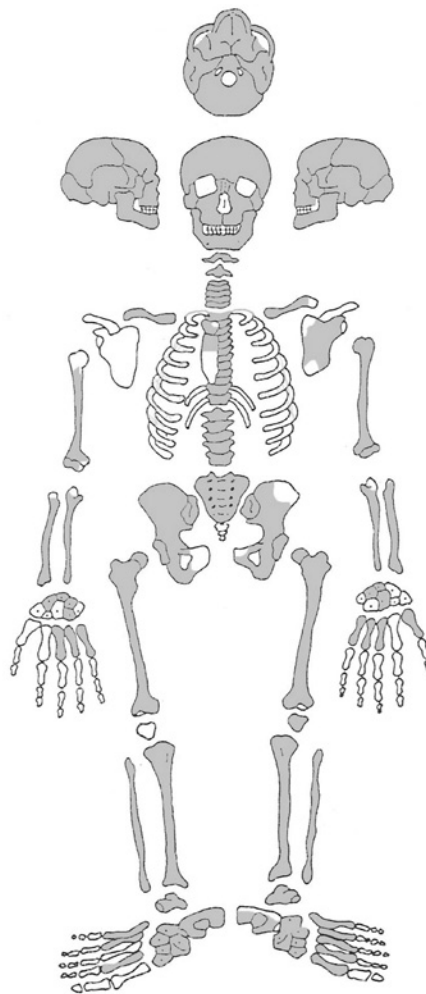Raně středověké centrum na Pohansku bylo kontinuálně osídleno od období slovanské migrace v 6. století do první poloviny 10. století. Podle Macháčka (2005, 131–132) byla funkcí hradiska vojenská ochrana, kontrola a organizace dálkového obchodu, kromě toho zde byla koncentrována řemeslná výroba.

Na Pohansku bylo objeveno několik pohřebišť. Největším z nich je pohřebiště okolo kostela (395 hrobů). Další menší pohřebiště byla objevena na území opevněného hradiska Lesní školka

(78 hrobů) a Lesní hrúd (34 hrobů). Další dvě pohřebiště byla prozkoumána za opevněním postaveným v průběhu 9. století n. l., jedná se o Jihozápadní předhradí (189 hrobů) a Severovýchodní předhradí (46 hrobů). Na pohřebišti okolo kostela byli, podle vybavení hrobů, pravděpodobně pohřbíváni členové vyšší společenské vrstvy, kteří sídlili ve velmožském dvorci.

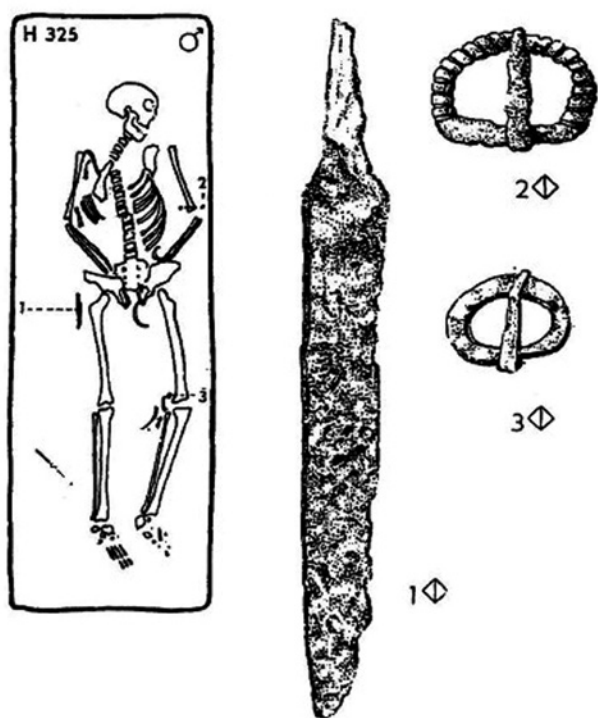
## Materiál a metody

V kosterním materiálu z pohřebiště okolo kostela byly v hrobu číslo 325 nalezeny kosterní pozůstatky dospělého jedince s výraznou asymetrií kostí horní končetiny. Jedná se o téměř



Obr. 2. Zachovalost kosterních pozůstatků jedince z hrobu 325. Kresba K. Konášová.

Abb. 2. Erhaltungsgrad der Skelettüberreste des Individuums aus Grab 325. Zeichnung K. Konášová.



Obr. 1. Hrob 325. Kosterní pozůstatky *in situ* s hrobovým inventářem (podle Kalousek 1971, 177).

Abb. 1. Grab 325. Skelettüberreste *in situ* mit Grabinventar (nach Kalousek 1971, 177).

kompletní skelet s výjimkou pravé lopatky, drobných kostí ruky a chodidla (Obr. 2). Skelet patřil dospělému muži, pohlaví bylo určeno podle metrických a morfoskopických znaků pánevních kostí. Věk byl stanoven podle stupně uzavření lebečních švů na 45–64 let, výška jedince 177,6 cm byla vypočítána podle délky pravého femuru (Drozdová 2005, 44).

Ke studiu kosterních pozůstatků byly použity neinvazivní metody, které byly omezeny na makroskopické hodnocení, metrickou analýzu a rentgenologické vyšetření.

Abnormální tvar a gracilita kostí pravé horní končetiny bez hmatných svalových úponů je zřetelná na první pohled, a to i bez srovnání s kostmi levé paže (Obr. 3, 4, 5, 6, 7). Asymetrie kostí horní končetiny je stejně výrazná u proximálních i distálních kostí (Tab. 1). Kostí pravé horní končetiny jsou také výrazně gracilnější než kosti jedinců z této lokality ve stejné věkové kategorii (Tab. 1). Na skeletu obou horních končetin však nejsou patrné žádné další stopy úrazu nebo patologického procesu. Kostí nepatologické levé horní končetiny jsou výrazně robustnější ve srovnání s kostmi mužů z Pohanska ve stejné věkové kategorii (Tab. 1).

Kromě zjištěné asymetrie kostí horní končetiny nebyly na skeletu nalezeny žádné výrazné patologické změny. Artrotické změny na páteři, osteofytické lemy a Schmorlovy uzly odpovídají věku jedince. Mezi zajímavé nálezy na skeletu, zvláště v kontextu zjištěné asymetrie, můžeme počítat také ztrátu zubů v horní čelisti a obrus zbylých zubů v dolní čelisti, podle toho se s největší pravděpodobností můžeme domnívat, že jedinec kompenzoval při každodenních činnostech ztrátu

			%	Dextra		Sinistra	
	dextra	sinistra		průměr	s	průměr	s
CL4	8,1	13,4	60	11,5	1,8	11,8	1,6
H1	318	340	94	332,9	17,5	329,0	20,4
H5	13	26	50	23,8	2,0	22,8	1,8
H6	11,6	21,2	55	19,4	2,0	19,4	2,1
U12	11	14,7	75	17,0	2,0	17,1	1,9
R4	14	19,4	72	17,0	1,8	16,8	1,7
R5	10,8	14,4	75	12,5	1,0	12,4	1,0
R5/6	30	36,9	81	33,2	2,5	33,2	2,2

Tab. 1. Srovnání rozměrů kostí pravé a levé končetiny jedince z hrobu 325 a srovnání s rozměry mužů ve stejné věkové skupině ze stejné lokality.

Tab. 1. Größenvergleich der rechten und linken Extremitäten des Individuums aus Grab 325 und Vergleich mit den Abmessungen von Männern der gleichen Altersgruppe von derselben Fundstelle.

hybnosti pravé končetiny používáním chrupu. Výrazná jsou také místa úponu žvýkacích svalů (*musculus masseter* a *musculus pterygoideus medialis*) a celá mandibula je robustní.

V kontextu uvedených zjištění je zajímavá také samotná hrobová výbava tohoto jedince a zvláště pak její rozmístění vůči kosterním pozůstatkům. Byla velmi chudá – skládá se pouze ze dvou železných přezek a nožíku. Zajímavé je uložení nožíku na pravém boku, tedy u popsané atrofované končetiny (Obr. 1).

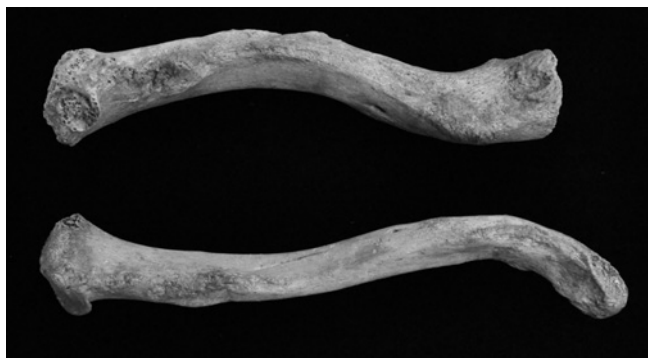
Asymetrie kostí horní končetiny je důsledkem nerovnoměrného mechanického zatížení, které se projevuje hypertrofií nebo atrofií kostí jedné z končetin (Churchill–Formicola 1997, 18–19).

Asymetrie kostí horní končetiny byla pozorována u jedinců po traumatu jedné z končetin, kdy si jedinec častěji používaním nezraněné paže kompenzoval omezenou pohyblivost zraněné končetiny.

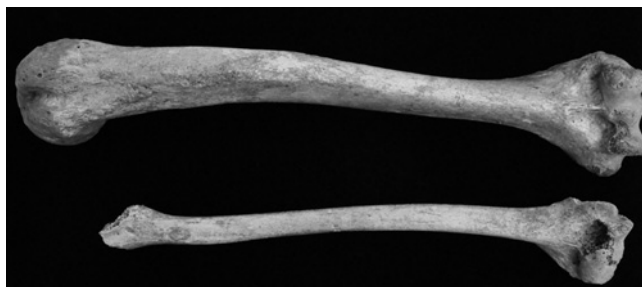
Výrazná asymetrie kostí horních i dolních končetin byla již dokumentována v souborech kosterních pozůstatků z různých archeologických lokalit, u některých jsou na kostech končetin patrné jasné známky traumatu nebo patologie postižené končetiny, některé jsou však zcela bez známek možného patologického procesu.

V minulosti byla zkoumána asymetrie horních končetin v souvislosti se stranovou preferencí jedné z končetin (praváctví nebo leváctví), a to převážně u paleolitických populací, kde byla zjištěna výrazná asymetrie mezi kostmi pravé a levé horní končetiny (Trinkaus et al. 1994). V našem případě se však jedná o tak výraznou asymetrii, že její příčinu je nutno hledat v patologickém procesu, který však na kostech končetin nezanechal žádné viditelné stopy.

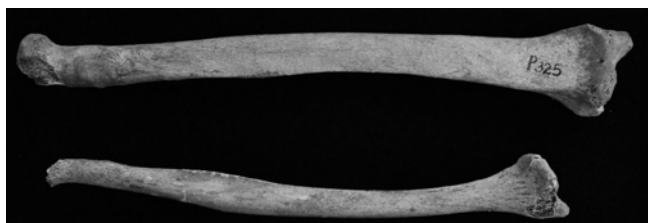
Takto výrazná stranová asymetrie může mít řadu různorodých příčin, mezi které by mohly patřit také zranění hlavy, mrtvice, dětská obrana, meningitida a extradurální nebo intradurální nádor (Bateman 1983, 44–45). Ve všech těchto případech by však s největší pravděpodobností došlo také ke změnám na dolní končetině nebo na jiných částech těla, takové změny jsme však na kosterních pozůstatcích v tomto případě nenašli. Mezi další možné diagnózy můžeme řadit syndrom horní hrudní apertury, nestabilitu ramenního kloubu a poranění plexus brachialis. Komprese cév a nervů při syndromu horní hrudní apertury může být způsobena faktory jak genetickými, tak i posttraumatickými. Mezi genetické příčiny, které zahrnují změny na skeletu, patří přítomnost krčního žebra a prodloužení processus



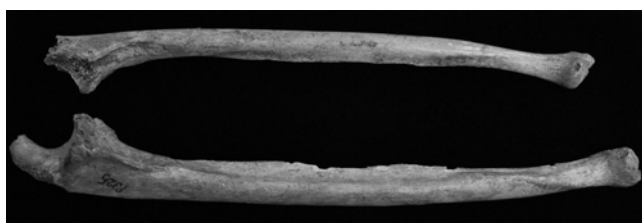
Obr. 3. Jedinec 325. Levá a pravá clavicula (facies inferior).  
Abb. 3. Individuum 325. Linke und rechte Clavicula (Facies inferior).  
Foto K. Konášová.



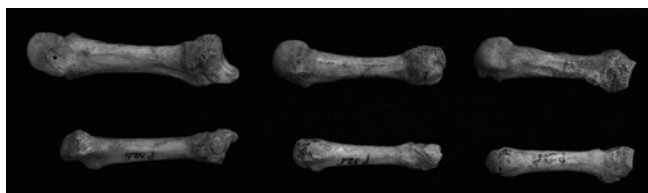
Obr. 4. Jedinec 325. Levý a pravý humerus (pohled zepředu).  
Abb. 4. Individuum 325. Linker und rechter Humerus (Vorderansicht).  
Foto K. Konášová.



Obr. 5. Jedinec 325. Levý a pravý radius (pohled zepředu).  
Abb. 5. Individuum 325. Linker und rechter Radius (Vorderansicht).  
Foto K. Konášová.



Obr. 6. Jedinec 325. Levá a pravá ulna (pohled zepředu).  
Abb. 6. Individuum 325. Linke und rechte Ulna (Vorderansicht).  
Foto K. Konášová.



Obr. 7. Jedinec 325. Levé a pravé metakarpy (pohled zepředu).  
Abb. 7. Individuum 325. Linke und rechte Metakarpen (Vorderansicht).  
Foto K. Konášová.

transversus C7 – sedmého krčního obratle (Lieverse et al. 2008, 233). Znamky přítomnosti krčního žebra, prodlouženého processus transversus anebo nadpočetnou kloubní plošku pro krční žebro na C6 jsme však na skeletu našeho jedince nenašli. Příčinou syndromu horní hrudní apertury může být ale také variabilita v uspořádání měkkých tkání, které se ovšem v kosterním materiálu nezachovávají. Mezi příčiny posttraumatického charakteru můžeme řadit velký kostní svalek a také dislokované kosti po zlomenině, ale na kostech pletence horní končetiny nebyla žádná stopa po prodělané zlomenině nalezena (Brantigan–Roos 2004, 18). Nestabilita ramenního kloubu může být způsobena celou řadou faktorů, které jsou příčinou nadměrné pohyblivosti, a jedná se buď o posttraumatickou nestabilitu, nebo o vrozenou nestabilitu, jejíž příčinou je přirozená volnost měkkých tkání ramenního kloubu, mezi které patří také svaly rotátorové

manžety, chrupavčité labrum glenoidale a kloubní pouzdro spolu s ligamenty glenohumeralia. Důsledkem nestability v kloubu může být častější výskyt subluxací nebo luxací (Hayes et al. 2002, 1–2). Na kostech se projevuje nestabilita ramenního kloubu hlavně na hlavici humeru a na cavitas glenoidalis, které se ovšem v kosterním materiálu jedince z hrobu 325 nedochovaly.

Zranění plexus brachialis, který motoricky inervuje svaly horní končetiny a senzitivně pak kůži horní končetiny, může také být příčinou jednostranné parézy, omezení pohyblivosti, celé horní končetiny, v případě úplného přerušení tedy omezení pohyblivosti všech svalových skupin na dané končetině.

K takovému poškození může dojít mezi výstupem předních kořenů míšních u posledních čtyř krčních obratlů a prvního hrudního obratle, které tvoří nervovou pažní pletěň, a axilou. Zranění v oblasti plexus brachialis mohou mít velmi variabilní následky, neboť se nejedná o jeden nerv, ale o četné nervové kořeny, trunky a fascikuly. Poranění bývají nejčastěji dvojího charakteru, jednak kongenitální (porodní) a jednak traumatické.


Výskyt porodního zranění plexus brachialis se pohyboval od 0,13 do 3,6 případů na 1 000 živě narozených dětí, v současné době je to přibližně 1:1 000 živě narozených dětí a pokud se berou v úvahu pouze závažné případy, pak je výskyt ještě nižší (Piatt 2004, 421). Rizikovými faktory pro poranění plexus brachialis během porodu jsou přítomnost krčního žebra, vysoká porodní hmotnost, první porod, dystokie ramének (zaklínění ramének plodu mezi stydkými kostmi a kostí křížovou matky), mnohočetné těhotenství a v dnešní době také použití porodnických kleští (Piatt 2004, 421).

K poranění plexus brachialis však může dojít i při jiných příležitostech, a to vzhledem k jeho relativně povrchovému uložení na krku, kde je kryt pouze měkkými tkáněmi, svaly krku (m. scalenus anterior) a částečně klíční kostí, a také pro velkou vzájemnou mobilitu ramenního kloubu a krku. Existuje několik typů poškození plexus brachialis podle klinického obrazu a podle anatomického průběhu. První typ odpovídá lézi míšních kořenů C8 až Th1 a jedná se o parézy dolního typu, u paréz horního typu jsou poškozeny kořeny C5, C6. K hornímu poškození se také přiřazuje poškození kořene C7, jehož samostatné poškození je vzácné (Ridzoň 2008, 9–11). Nejčastěji bývá postižen celý plexus brachialis, pak následuje poranění supraklavikulární části plexu a třetím nejčastějším postižením je poranění horního plexu. Pokud dojde ke zranění celého plexu, nastane paréze všech svalů horní končetiny, která pak může být úplně ochromená. U poranění horního plexu bývají postiženy abduktory a vnější rotátory v rameni a flexory spolu se supinátory v lokti. Dále pak jsou postiženy svaly kolem lopatky a částečně extensory předloktí (Lieverse et al. 2008, 233–234; Ridzoň 2008, 9–11). K poranění může dojít tahem, pokud dojde k násilnému zvětšení vzdálenosti mezi hlavou a ramenem, nebo tahem za horní končetinu a abdukci. V moderní klinické literatuře jsou jmenovány především pády z motocyklu, kola nebo při lyžování ve velkých rychlostech. Pády z výšky nebo přímý úder na rameno se vyskytují méně často. Druhým typem je zhmoždění tupým nárazem při autonehodě nebo zpětným nárazem při střelbě ze zbraně opřené o rameno. Je také nutné si uvědomit, že vedle ztráty hybnosti dochází také ke ztrátě citlivosti v příslušných oblastech paže, což může vést ke zvýšenému množství kožních traumat, která ovšem na kosterním materiálu nezjistíme, a může dojít k následnému zanícení těchto ran (Lieverse et al. 2008, 234–235).

Brooks (1949, 17–33) se zabýval zkoumáním stupně hojení při poranění jednotlivých částí plexus brachialis u skupiny několika pacientů. Zjistil, že při poranění kořenů C5 a C6 (horní poškození) došlo ve většině případů k celkem dobrému zotavení, u poranění fasciculus posterior došlo ve většině případů k velmi dobrému zotavení. U poranění kořenů C8 a Th1 spolu s fasciculus medialis bylo zotavení nejmenší, pacienti poraněnou končetinu nemohli používat, a tak se naučili užívat pouze jednu paži, a to i přesto, že došlo po nějaké době k relativně dobrému obnovení funkce proximálních svalových skupin.

Je pravděpodobné, že se v našem případě nejednalo o otevřené zranění, neboť vzhledem k umístění plexus brachialis v blízkosti některých velkých cév (arteria subclavia, arteria axilaris, arteria, brachialis, vena subclavia, vena axilaris) by nejspíš došlo i k jejich poranění, a to by jedince přímo ohrozilo na životě. Pokud by tedy nevykrvácel a zranění by se zhojilo, ovšem bez obnovení cévního zásobení paže, došlo by ale po několika letech k odumření distálních částí ruky, což by se projevilo i na skeletu. U pacientů s otevřeným poraněním plexus brachialis a poškozením velkých cév byla po pěti letech nutná amputace v metacarpo-phalangeálním kloubu, právě z důvodu odumření distálních částí ruky (Brooks 1949, 32). U takového poranění by s největší pravděpodobností také došlo k zanícení rány a stopy infekce by se objevily na okolních kostech, na nich však žádné známky infekčního procesu zjištěny nebyly.

U pacientů s neléčenou částečnou nebo úplnou parálzou spojenou s poraněním plexus brachialis může dojít k muskulo-



Obr. 8. Jedinec 325. Sternum (pohled zepředu).

Abb. 8. Individuum 325. Sternum (Vorderansicht). Foto K. Konášová.

skeletárním modifikacím. Mezi nejvýznamnější pravděpodobně patří vnitřní rotační kontraktury, které jsou důsledkem svalové dysbalance a jejichž výsledkem je převaha vnitřní rotace a abdukce humeru, mediální rotace angulus inferior scapula a torze klíční kosti (Lieverse et al. 2008, 234). Přítomnost těchto změn nemůžeme ověřit na scapule, neboť ta se v kosterních pozůstatcích tohoto jedince nedochovala, ale ke zkoumání máme k dispozici klíční kost. Na té je možné vidět rotaci a kaudální sklonění laterálního konce. Pro zvětšený tah bezvládné končetiny v levém rameni by mohla svědčit také asymetrie hrudní kosti, u které došlo, pravděpodobně prostřednictvím tahu za musculus pectoralis major, který začíná na mediálním konci claviculy, okraji sternu, a upíná se crista tuberculi majoris, ke sklonění manubrium sterni na pravou stranu (Obr. 8).

Manubrium sterni je připojeno ke corpus sterni prostřednictvím synchondrosis manubriosternalis, která většinou osifikuje okolo šedesátého roku života, mohlo tu tedy dojít vlivem tahu paralyzované končetiny k jistému posunu manubria; v případě corpus sterni je posun méně pravděpodobný, neboť ten je fixován na svém místě připojením žeber a dalšími svaly zad a hrudníku, jejichž inervace nepatří k plexus brachialis pravé končetiny. Sklon manubrium sterni vůči corpus sterni, tedy vůči střední rovině činí přibližně 9°.

Na základě výše uvedených skutečností se zdá nejpravděpodobnější, že výrazná asymetrie kostí horní končetiny u jedince z hrobu 325 na pohřebišti okolo kostela byla důsledkem poranění plexus brachialis, vyloučeny však z důvodu špatné zachovalosti kostí pravé končetiny nemohou být ani syndrom horní hrudní apertury způsobený variabilitou v uspořádání měkkých tkání nebo nestabilita ramenního kloubu.

Další otázkou také je, zda došlo k poškození celého plexus brachialis, nebo jen části jeho kořenů. V případě poškození kořene C8 a Th1 dochází sice k dobrému zotavení a v mnoha případech se navrácí částečná hybnost u proximálních svalových skupin, avšak omezená pohyblivost distálního konce paže

neumožňuje dostatečné používání, a tak pacienti preferují spíše používání jedné ruky a dochází k celkové atrofii (hypotrofii) postižené končetiny (Brooks 1949, 27). V našem případě se tedy mohlo jednat o postižení celého plexus brachialis, anebo o postižení pouze kofenů C8 a Th1, tedy o parézu dolního typu, a to vzhledem k tomu, že většina svalových úponů není vytvořena a jedinými místy, která naznačují nějaký stupeň přítomného mechanického zatížení, jsou mergines interossae obou kostí předloktí, kde je zřetelná hrana. Stejně tak části nepoškozených kloubních ploch všech kostí pravé horní končetiny i přes svou tvarovou deformaci, která je s největší pravděpodobností důsledkem minimálního používání této končetiny, nenesou žádné stopy luxace nebo subluxe, což naznačuje, že končetina byla alespoň v některých částech do určité míry pohyblivá. Některé zachovalé kosti ruky mají, i když nevýrazně, přesto patrně některé svalové úpony, které mohou svědčit o tom, že v distální části mohla být částečně zachována hybnost.

Další zajímavou otázkou je, jak dlouho před smrtí k tomuto zranění, které mělo za následek tak výraznou atrofii celé pravé horní končetiny, došlo. Růst a vývoj kostí je ovlivněn jak genetickými, tak i vnějšími faktory. Porucha genetických faktorů vede ve většině případů k závažným deformacím, na rozdíl od poruchy vnějších faktorů, která je často příčinou menších změn v kosterní soustavě.

Při normální výživě a optimální produkci hormonů je růst kostí (skeletu) z velké části nezávislý na dalších vnějších podmínkách (Ring 1961, 121). Poruchy růstu kostí spojené s poruchami inervace končetiny jsou pravděpodobně nejčastějšími příčinami asymetrie kostí končetiny a význam ztráty inervace byl experimentálně studován na pokusných zvířatech (Ring 1961; Gillespie 1954; AlHarby 2010).

AlHarby (2010, 141–146) studoval vliv kompletní neurektomie (resekce periferního nervu) plexus brachialis na růst kostí přední končetiny u čerstvě narozených králíků. Zjistil významnou redukci v šířce kostí a také menší redukci u délky kostí ve srovnání s normálně inervovanou končetinou. Také ve své studii potvrdil, že počáteční růstová retardace denervované končetiny není kompenzována, pokud zůstane končetina i nadále bez inervace. Můžeme tedy shrnout, že denervace končetiny má za následek atrofii kostní tkáně a retardaci růstu do délky. U našeho jedince je tedy vysoce pravděpodobné, že k denervaci končetiny (poškození nebo uskřínutí plexus brachialis) došlo ještě před ukončením růstu. Ovšem přesnější určení věku, v němž k poranění došlo, a zda se jednalo o porodnické zranění nebo trauma způsobené například pádem, je téměř nemožné.

### Shrnutí

Kosterní pozůstatky muže z hrobu 325, který byl objeven na pohřebišti okolo kostela, jež je součástí slovanské lokality Pohansko u Břeclavi, vykazují výraznou stranovou asymetrii kostí horní končetiny, která se nezmenšuje distálním směrem. Na samotných kostech však nebyly objeveny žádné další stopy patologického procesu.

Na základě výše uvedených skutečností se zdá nejpravděpodobnější, že výrazná asymetrie kostí horní končetiny u jedince z hrobu 325 na pohřebišti okolo kostela byla důsledkem poranění plexus brachialis, vyloučeny však z důvodu špatné zachovalosti kostí pravé končetiny nemohou být ani syndrom horní hrudní apertury způsobený variabilitou v uspořádání měkkých

tkání nebo nestabilita ramenního kloubu. Je také pravděpodobné, že k události, která byla příčinou takto velké stranové asymetrie kostí horní končetiny, došlo ještě před ukončením růstu jedince. Ten se na omezenou pohyblivost pravé horní končetiny pravděpodobně adaptoval používáním chrupu při každodenních činnostech.

### Seznam literatury

- AL HARBY, S. W., 2010: The influence of denervation in limb growth, *Biomedical Research* 21 (2), 141–146.
- BATEMAN, J. E., 1983: Neurological painful conditions affecting the shoulder, *Clinical Orthopaedic and Related Research* 173, 44–54.
- BRANTIGAN, Ch. O. – ROOS, D. B., 2004: Etiology of neurogenic thoracic outlet syndrome, *Hand Clinics* 20, 17–24.
- BROOKS, D. M., 1949: Open Wound of the Plexus Brachialis, *The Journal of Joint and Bone Surgery* 31B (1), 17–33.
- DROZDOVÁ, E., 2005: Břeclav-Pohansko. Slovanští obyvatelé velkomoravského hradiska Pohansko u Břeclavi. Brno.
- GILLESPIE, J. A., 1954: The Nature of the Bone Changes Associated with nerve injuries and disuse, *The Journal of Bone and Joint Surgery* 36B, 464–473.
- HAYES, K. – CALLANAN, M. – WALTON, J. – PAXINOS, A. – MURRELL, G. A., 2002: Shoulder Instability: Management and Rehabilitation, *Journal of Orthopaedic & Sports Physical Therapy* 32 (10), 1–13.
- CHURCHILL, S. E. – FORMICOLA, V., 1997: A case of Marked Bilateral Asymmetry in the Upper Limbs of an Upper Palaeolithic Male from Barma Grande (Liguria), Italy, *International Journal of Osteoarchaeology* 7, 18–38.
- KALOUSEK, F., 1971: Břeclav-Pohansko velkomoravské pohřebiště u kostela I, archeologické prameny z pohřebiště. Brno.
- LIEVERSE, A. R. – METCAPF, M. A. – BAZALIISKII, V. I. – WEBER, A. W., 2008: Pronounced Bilateral Asymmetry of the Complete Upper Extremity: A Case From the Early Neolithic Baikal, Siberia, *International Journal of Osteoarchaeology* 18, 219–239.
- MACHÁČEK, J., 2005: Raně středověké Pohansko u Břeclavi: munitio, palatium nebo emporium moravských panovníků, *Archeologické rozhledy* LVII, 100–138.
- PIATT, J. H., 2004: Birth Injurie of the Brachial Plexus, *Pediatric Clinics of North America* 51, 421–440.
- RIDZON, P., 2008: Traumata brachiálního plexu a jeho větví, *Neurologie pro praxi* 9 (1), 9–13.
- RING, P. A., 1961: The Influence of the Nervous System upon the Growth of Bones. *The Journal of Bone and Joint Surgery* 43B, 121–140.
- TRINKAUS, E. – CHURCHILL, S. E. – RUFF, C. B., 1994: Postcranial robusticity in Homo. II: humeral bilateral asymmetry and bone plasticity, *American Journal of Physical Anthropology* 93, 1–34.

## ZUSAMMENFASSUNG

### **Eine Asymmetrie der oberen Extremitätenknochen bei einem Individuum von der Fundstätte Pohansko bei Břeclav**

Im Knochenmaterial aus dem Gräberfeld um die Kirche (slawische Fundstätte Pohansko bei Břeclav) wurden in Grab Nr. 325 die Skelettüberreste eines erwachsenen Individuums gefunden, dessen oberen Extremitäten eine auffällige Asymmetrie aufweisen. Es handelt sich um ein fast komplettes Skelett mit Ausnahme des rechten Schulterblatts sowie einiger Hand- und Fußknöchel. Das Skelett gehörte einem erwachsenen Mann, bei dem das Geschlecht metrischer und morphoskopischer Merkmale der Beckenknochen festgestellt wurde. Das Alter wurde nach dem Verschlussgrad der Schädelnähte auf 45–64 Jahre bestimmt, die Größe des Individuums wurde anhand der Länge des rechten Femurs mit 177,6 cm berechnet (Drozdová 2005, 44)

Die abnormale Form und Gradigkeit der rechten oberen Extremitätenknochen ohne fühlbare Muskelansätze ist auf den ersten Blick zu erkennen, und zwar auch ohne einen Vergleich mit den Knochen des rechten Arms. Die Asymmetrie der oberen Extremitätenknochen ist bei den proximalen und distalen Knochen ebenso ausgeprägt.

Außer der festgestellten Asymmetrie der oberen Extremitätenknochen waren an dem Skelett keine ausgeprägten pathologischen Änderungen zu erkennen. Die arthrotischen Veränderungen an der Wirbelsäule entsprechen wie auch die osteophytischen Ränder und Schmorl-Knorpelknötchen dem Alter des Individuums. Zu den interessanten Befunden am Skelett kann man – besonders im Kontext der festgestellten Asymmetrie – den Verlust der Zähne im Oberkiefer und die Abrasion der restlichen Zähne im Unterkiefer zählen, was höchstwahrscheinlich darauf zurückzuführen ist, dass das Individuum den Verlust der Beweglichkeit der rechten Extremität bei den im Alltag anfallenden Tätigkeiten durch die Verwendung des Gebisses kompensierte.

Aufgrund der oben aufgeführten Tatsachen scheint es am wahrscheinlichsten, dass eine Verletzung des Plexus brachialis die Ursache für die ausgeprägte Asymmetrie der oberen Extremitätenknochen war, jedoch kann aufgrund des schlechten Erhaltungszustandes der rechten Extremitätenknochen auch ein durch Variabilität in der Anordnung der Weichgewebe oder durch Instabilität des Schultergelenks verursachtes Syndrom der oberen Thoraxapertur nicht ausgeschlossen werden. Zu dem Vorfall, der die Ursache dieser großen lateralen Asymmetrie der oberen Extremitätenknochen war, ist es wahrscheinlich noch während der Wachstumsphase des Individuums gekommen.